

Perinatalisan sérült koraszülött gyermekek komplex rehabilitációjának esélyei

Tunyogi Erzsébet, Kofránné
Rémi Annamária, Németh Kinga
és Varga Judit*

„Tunyogi Gyógyító Játsszóház” Korai Fejlesztő Központ
Budapest

A close-up photograph of a rose with yellow and pink petals. The rose is the central focus, with its petals spiraling outwards. The background is a soft, out-of-focus yellow. The text is overlaid on the rose.

G. Dániel

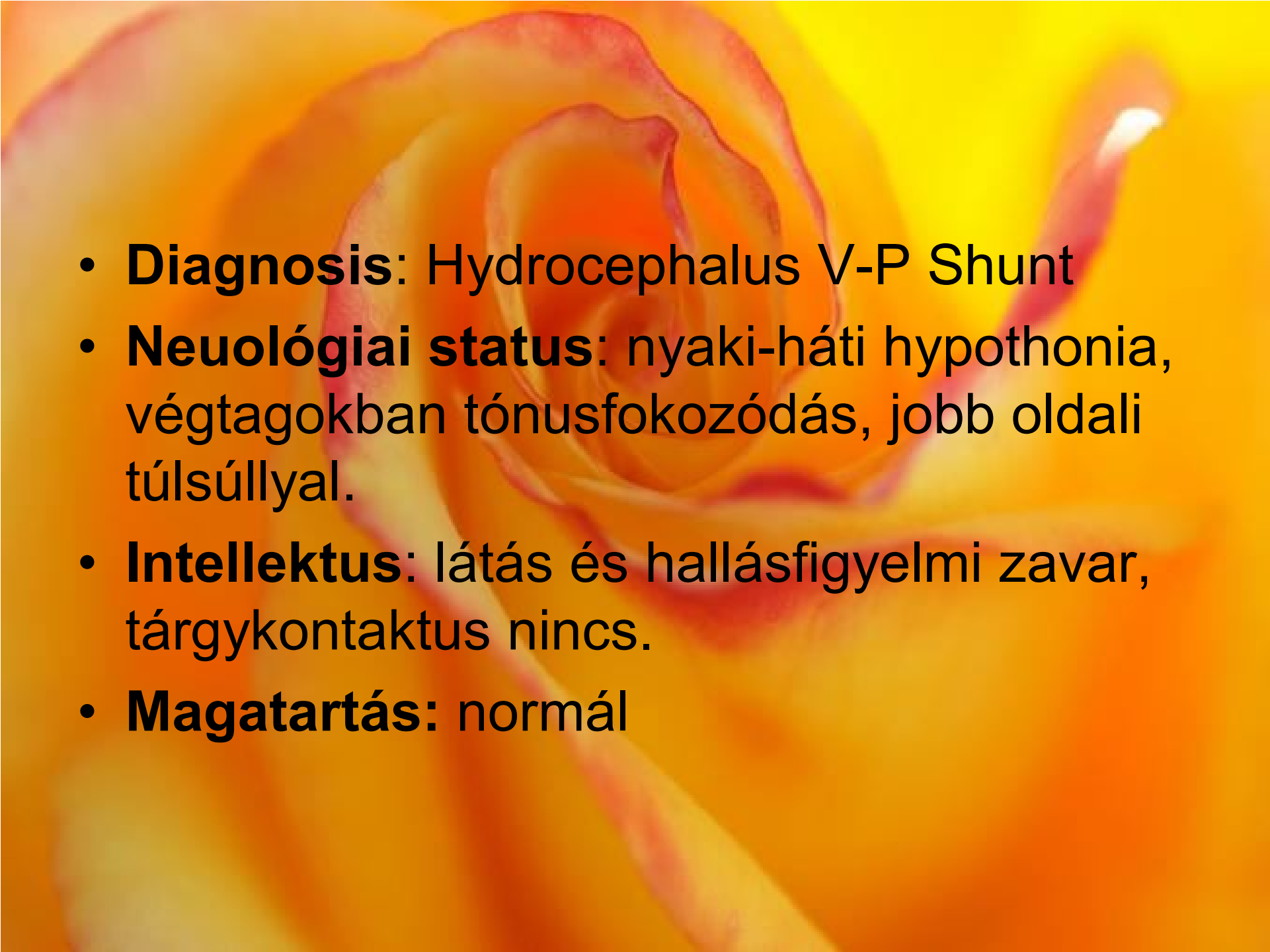
2001. 10.28. 27. gest. hétére 1180 gr.

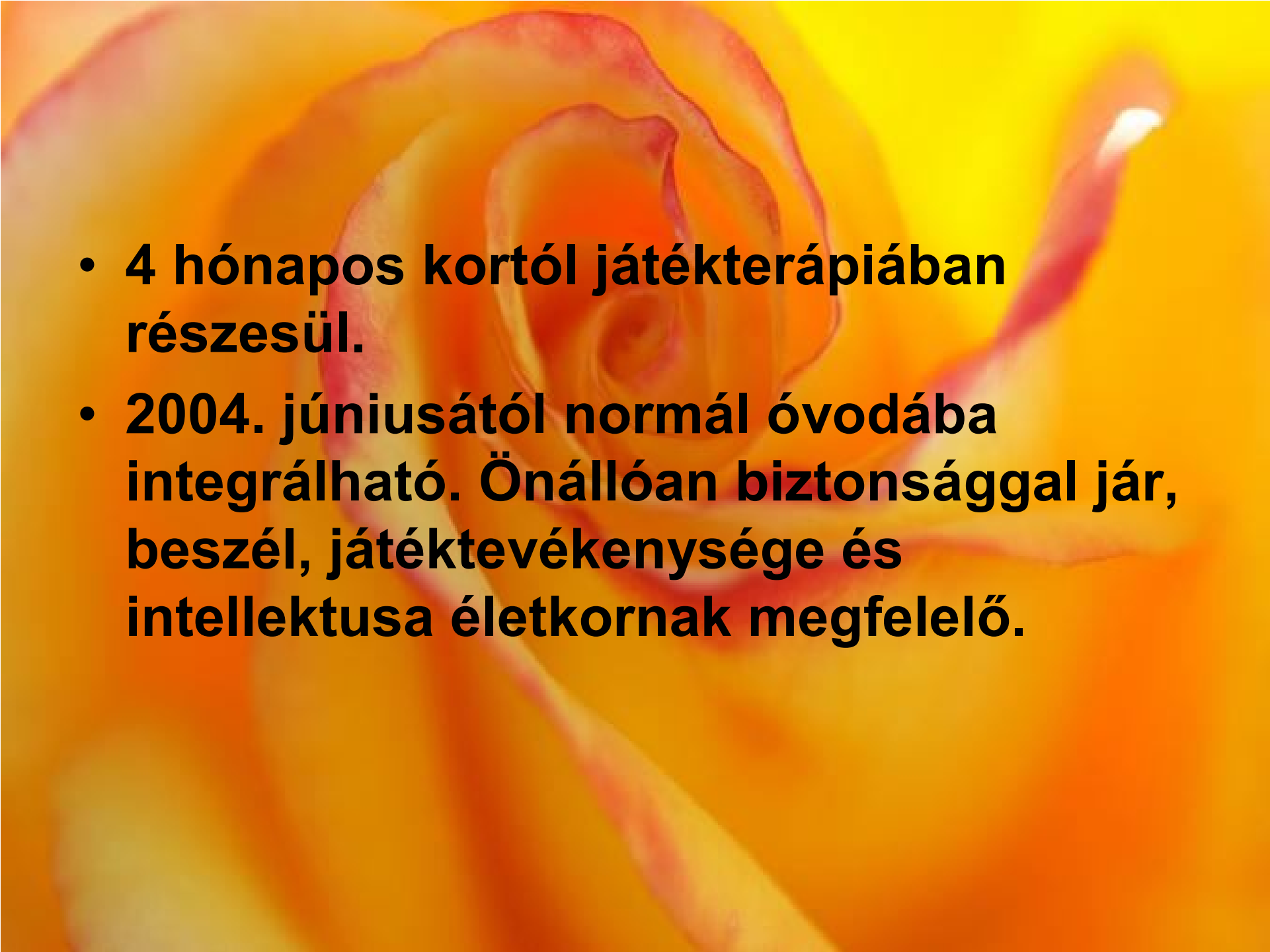
Anamnesis:

- **Mater**
- 14. hét Wurm műtét
- 25. héten fájások miatt steroid
- 26. héten mélyvénás trombosis
- 27. héten szülés

Anamnesis:


- **Újszülött:**
- 3 napos korban II. stádiumú agyvérzés. Koponya MR: Bal oldalon
- extrém fokú oldalkamra tágulat, corpus callosum elkeskenyedett.
- Koponya Uh. mk. oldalon frontalisán porencephaliás cysták
- Szemészet: -3 dioptria

- 
- **Diagnosis:** Hydrocephalus V-P Shunt
 - **Neuológiai status:** nyaki-háti hypothonia, végtagokban tónusfokozódás, jobb oldali túlsúllyal.
 - **Intellektus:** látás és hallásfigyelmi zavar, tárgykontaktus nincs.
 - **Magatartás:** normál

- 
- **4 hónapos kortól játékterápiában részesül.**
 - **2004. júniusától normál óvodába integrálható. Önállóan biztonsággal jár, beszél, játéktevékenysége és intellektusa életkornak megfelelő.**

G. Dániel

Jelenleg: Felvétel(2008. 03. 10.)



A close-up photograph of a rose with yellow and pink petals. The rose is the central focus, with its petals tightly packed and showing a gradient of colors from yellow to pink. The background is a soft, out-of-focus yellow.

F. Bence

2000. 07. 04. 28. gest. hêtre 1350 gr.

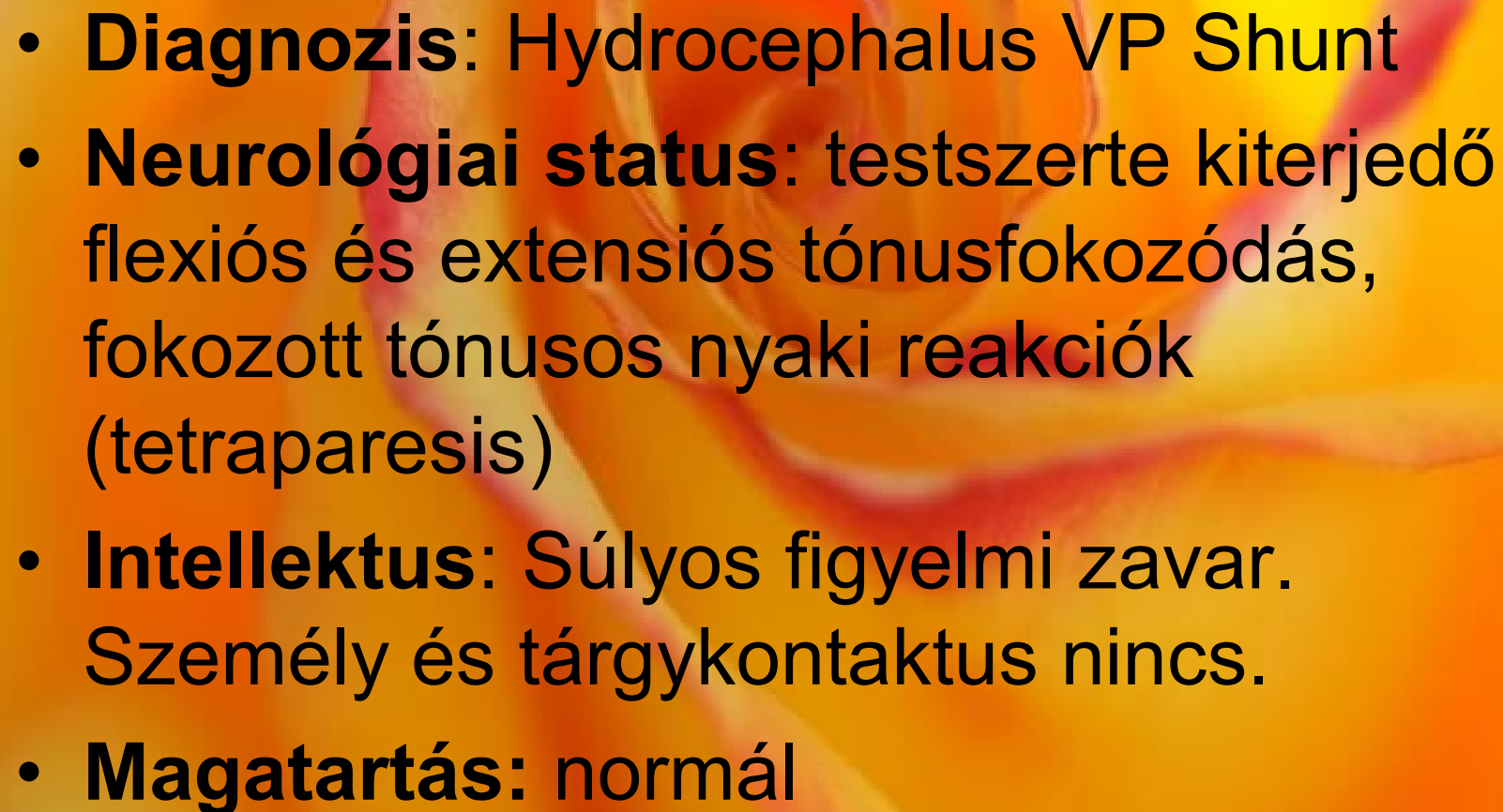


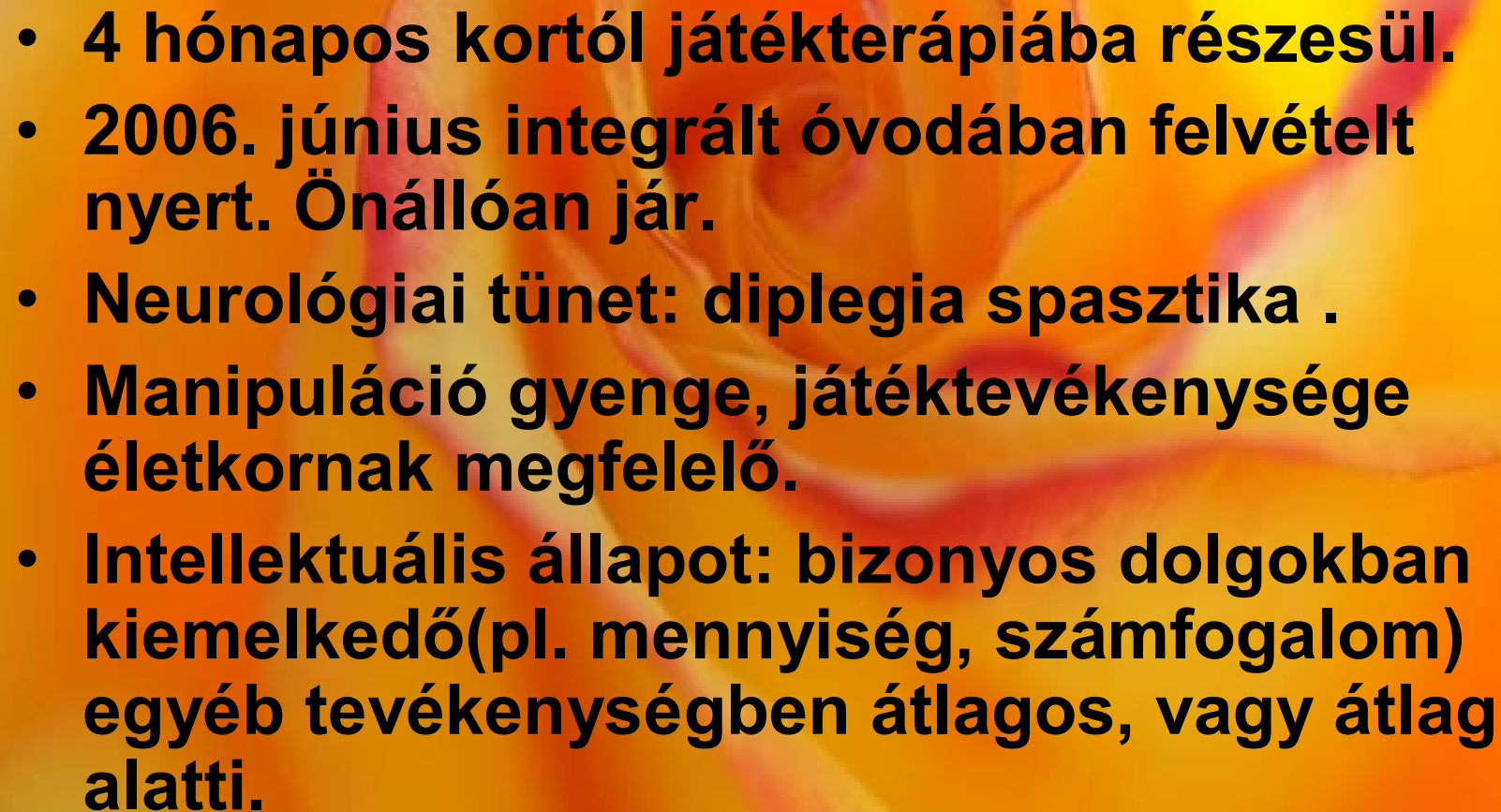
Anamnesis:

- **Mater:**
- burokrepedés után bűzös magzatvíz.

Anamnesis:


- **Újszülött**
- IRDS miatt gépi lélegeztetés
- Intracranialis vérzés
- IVH következtében hydrocephalus alakult ki
- 2,5 hónapos korban Shunt műtét

- 
- **Diagnózis:** Hydrocephalus VP Shunt
 - **Neurológiai status:** testszerte kiterjedő flexiós és extenziós tónusfokozódás, fokozott tónusos nyaki reakciók (tetraparesis)
 - **Intellektus:** Súlyos figyelmi zavar. Személy és tárgykontaktus nincs.
 - **Magatartás:** normál

- 
- **4 hónapos kortól játékterápiába részesül.**
 - **2006. június integrált óvodában felvételt nyert. Önállóan jár.**
 - **Neurológiai tünet: diplegia spasztika .**
 - **Manipuláció gyenge, játéktevékenysége életkornak megfelelő.**
 - **Intellektuális állapot: bizonyos dolgokban kiemelkedő(pl. mennyiség, számfogalom) egyéb tevékenységben átlagos, vagy átlag alatti.**

F. Bence

Jelenleg: Felvétel(2008. 03. 10.)



Összefoglalás

- G.Dániel és F. Bence
- Fejlesztésük csecsemő korban kezdődött és kizárólag Játékterápiában részesültek
- **Eredmény:**
- A gyermekek intellektusa ép
- Mozgásuk önálló, segédeszköz nélküli járás

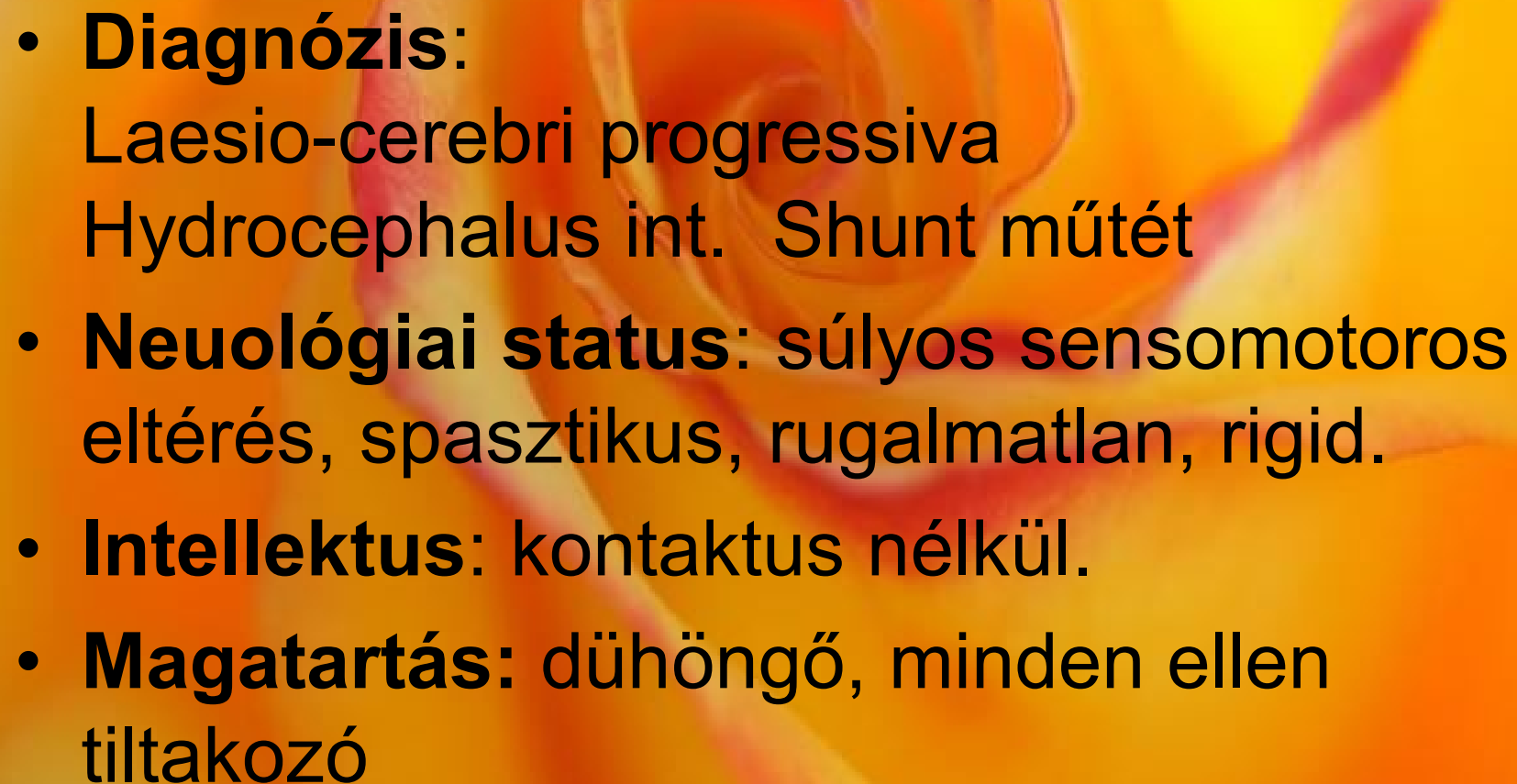
A close-up photograph of a rose with yellow and pink petals. The rose is the central focus, with its petals tightly packed and showing a gradient of colors from yellow to pink. The background is a soft, out-of-focus yellow.

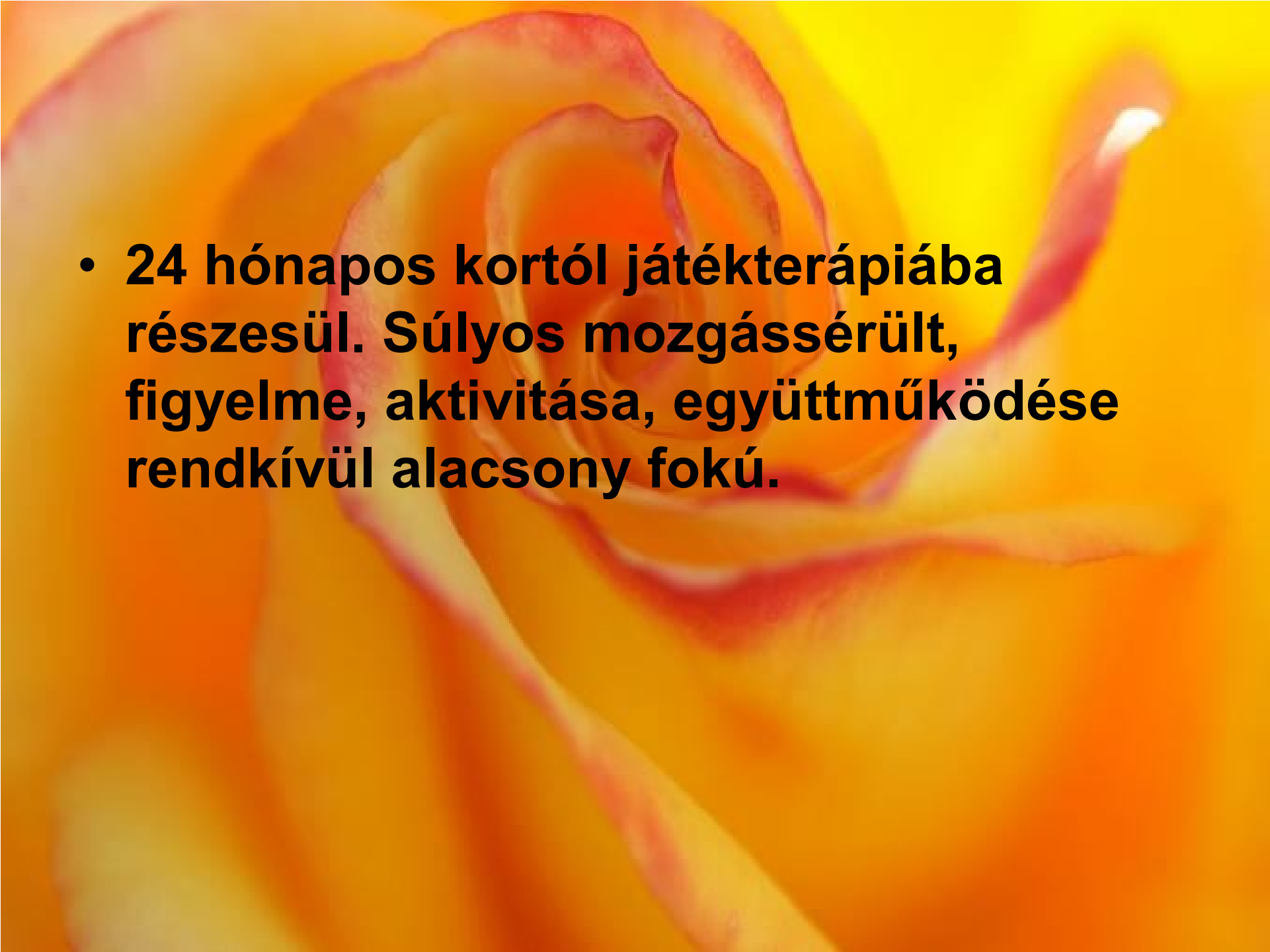
B. Bence

1998. 07. 26. 27. gest.hétre, 1230 gr.


Anamnesis:

- **Újszülött:**
- 1 hónapos korban agykamravérzés
- kétoldali occipitalis hoemorrhagia miatt VP suht.
- EEG: Epilepsia
- Látásvizsgálat: a nystagmuson kívül egyéb eltérés nincs.

- 
- **Diagnózis:**
Laesio-cerebri progressiva
Hydrocephalus int. Shunt műtét
 - **Neurológiai status:** súlyos sensomotoros eltérés, spasztikus, rugalmatlan, rigid.
 - **Intellektus:** kontaktus nélkül.
 - **Magatartás:** dühöngő, minden ellen tiltakozó

- 
- **24 hónapos kortól játékkerápiába részesül. Súlyos mozgássérült, figyelme, aktivitása, együttműködése rendkívül alacsony fokú.**

B. Bence
Jelenleg: Felvétel(2008. 03. 10.)



A close-up photograph of a rose. The petals are a mix of bright yellow and soft pink, with some darker pink edges. The rose is in full bloom, showing the characteristic spiral pattern of the petals. The background is a soft, out-of-focus yellow.

M. Bianka

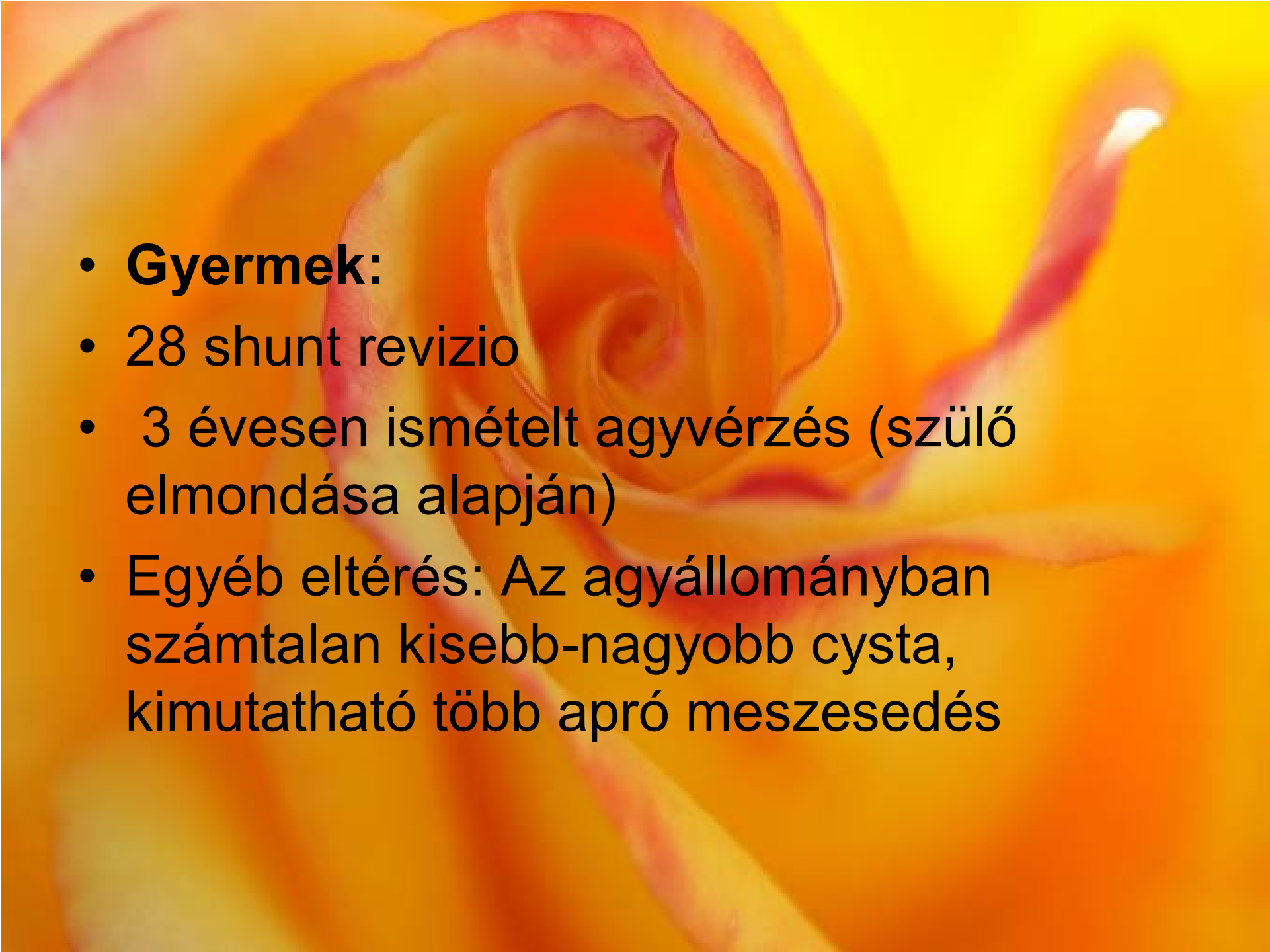
1998. 12. 16. 26. gest. hêtre, 800 gr.




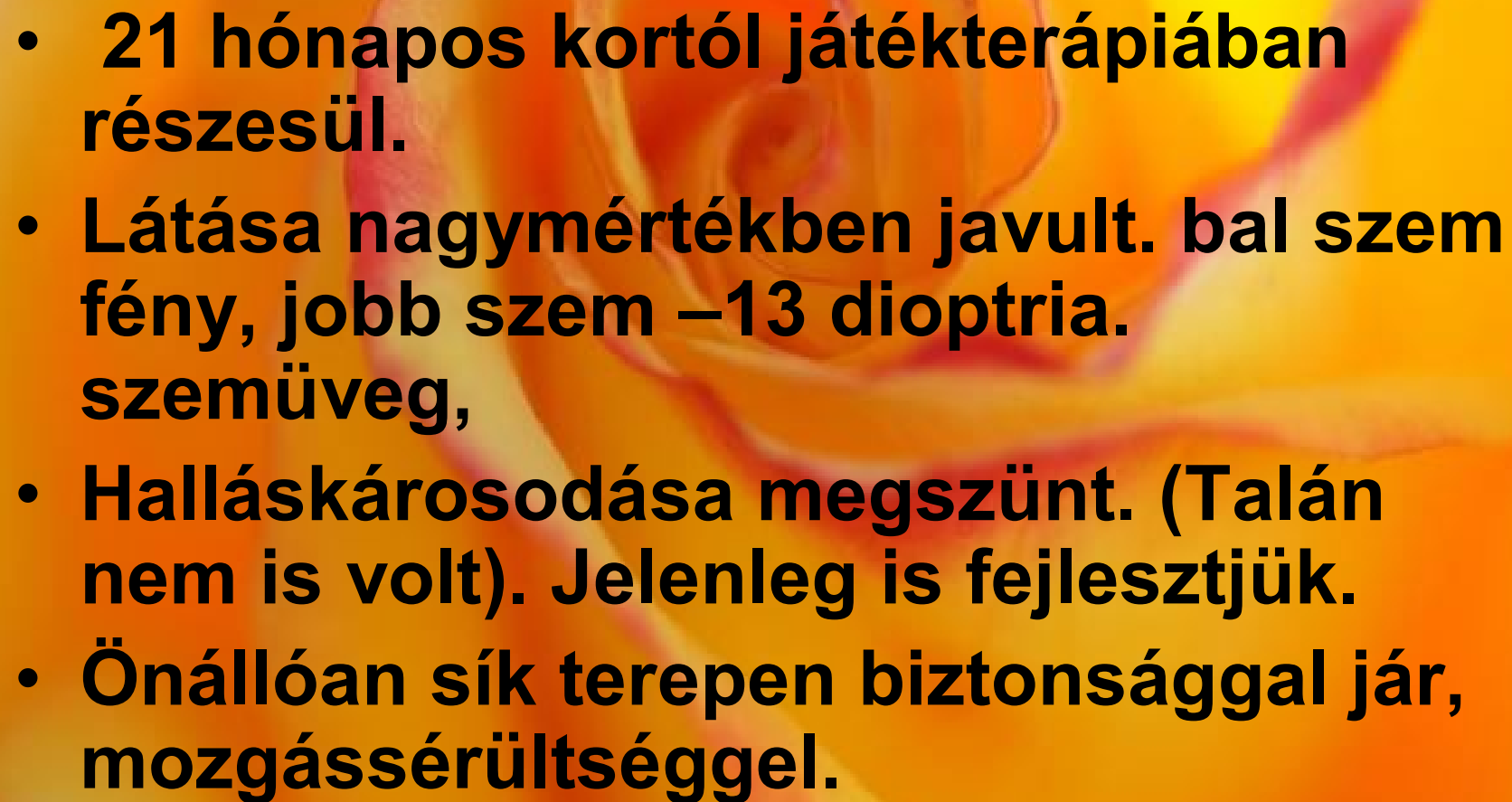
Anamnesis:

- **Mater:**
- császármetszés fenyegető ashyxia miatt.

- **Újszülött:**
- Gépi lélegeztetés.
- Az infekció háttere: enterobacter fertőzés.
- III. foku IVH következtében hydrocephalus internus miatt jobb oldali Shunt beültetés, majd shunt vezetési zavara miatt bal oldali beültetés (3 shunt) beültetésével érkezett intézményünkhöz.
- EEG: epilepsia
- Hallásvizsgálat: 75-85 dB lapos görbe
- Szemészet: bal szem fényre reagál, jobb szem vakság


- 
- **Gyermek:**
 - 28 shunt revizio
 - 3 évesen ismételt agyvérzés (szülő elmondása alapján)
 - Egyéb eltérés: Az agyállományban számtalan kisebb-nagyobb cysta, kimutatható több apró meszesedés

- 
- **Diagnózis:** Laesio-cerebri Hydrocephalus, VP Shunt.
 - **Neurológiai status:** súlyos mozgássérültség
 - **Intellektus:** kontaktus nélkül

- 
- **21 hónapos kortól játékterápiában részesül.**
 - **Látása nagymértékben javult. bal szem fény, jobb szem –13 dioptria. szemüveg,**
 - **Halláskárosodása megszűnt. (Talán nem is volt). Jelenleg is fejlesztjük.**
 - **Önállóan sík terepen biztonsággal jár, mozgássérültséggel.**

M. Bianka

Jelenleg: Felvétel(2008. 03. 10.)



Összefoglalás

- B. Bence és M. Bianka
- Fejlesztésük 2 éves korban kezdődött, azt megelőzően számos rehabilitációs programban vettek részt, ezt követően kizárólag játékterápiában részesültek.
- **Eredmények:**
- B. Bence súlyos mozgáskorlátozottsága gátolja intellektusának megnyilvánulását.
- M. Bianka értelmi képességei igen korlátozottak, ellenben mozgásában önálló.



Köszönöm

megtisztelő

figyelmüket